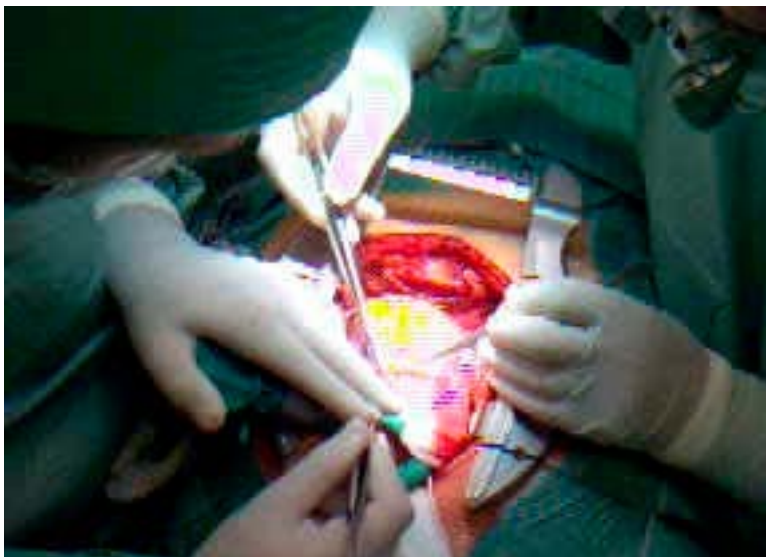
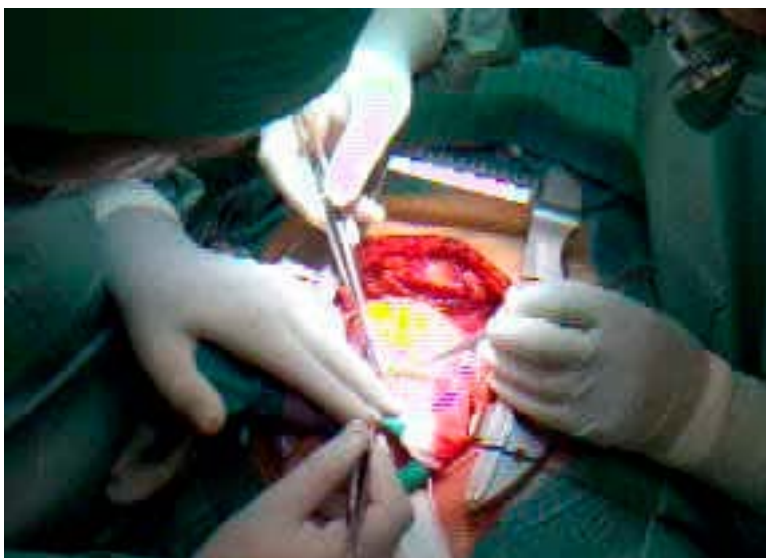
FILMTÁR

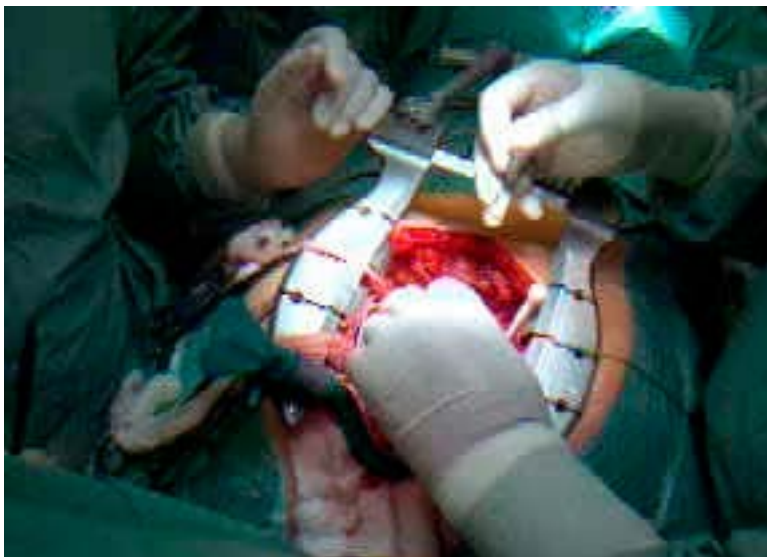

1. videó: LIMARDA offpump Tarr

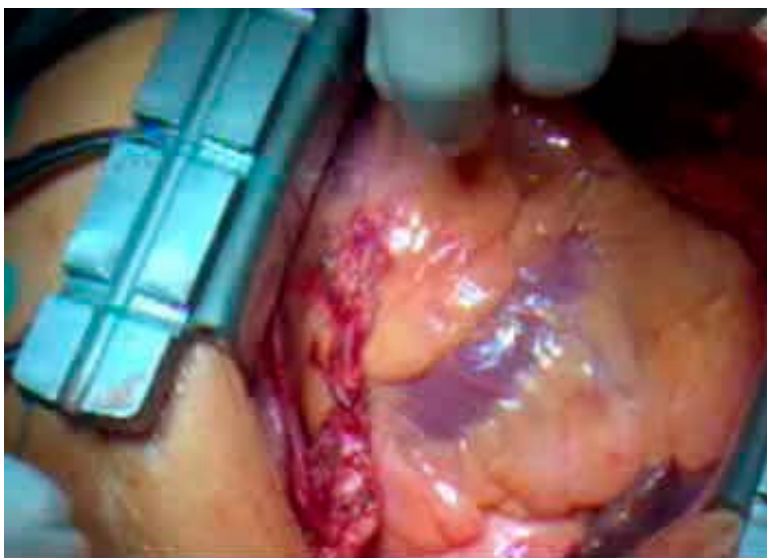


2. videó: LIMALAD anastomosis Tarr

(A videók a képekre kattintva indíthatók el.)

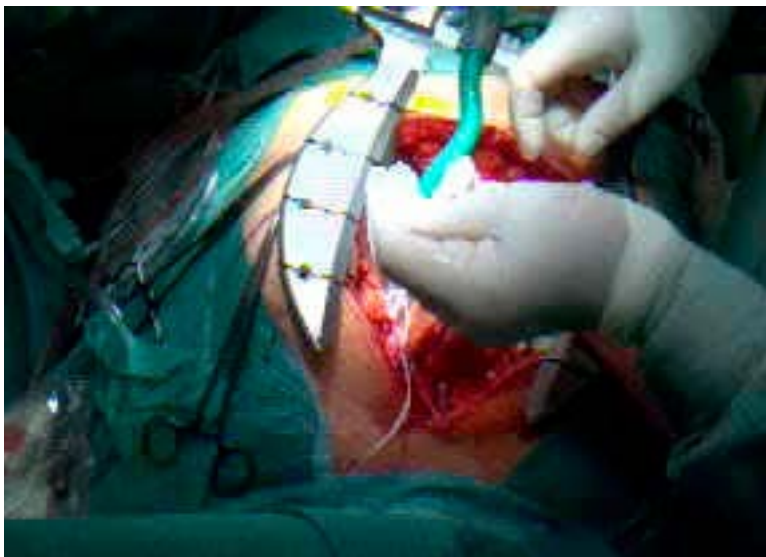


3. videó: LIMARDA graft offpump Genzyme Tarr

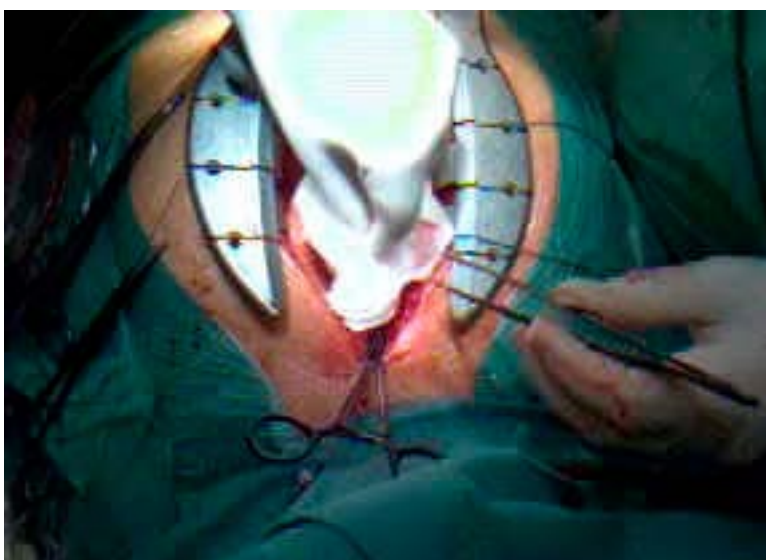

4.videó: LIMARDA offpump Kayser

(A videók a képekre kattintva indíthatók el.)

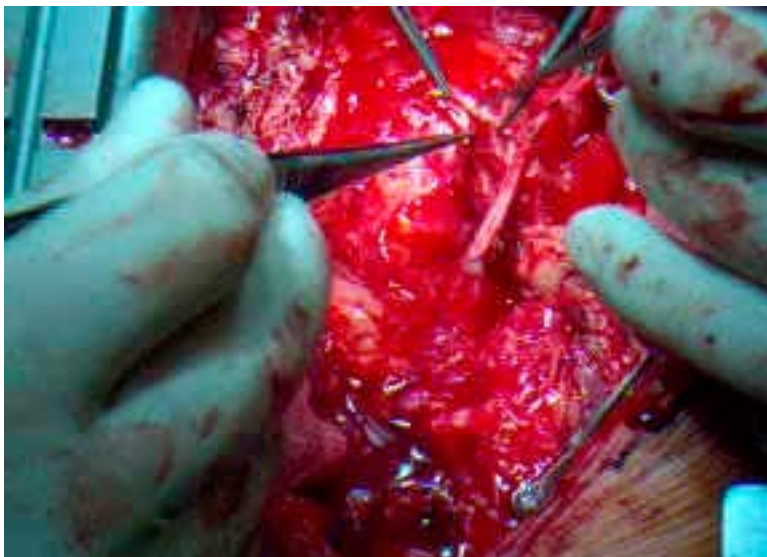


5. videó: Cx disloc. offpump Tarr

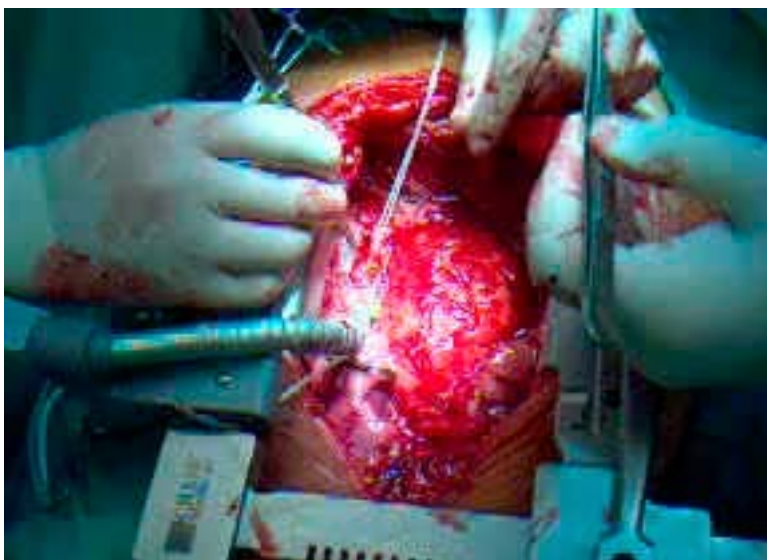


6. videó: Offpump prox. anast. Tarr

(A videók a képekre kattintva indíthatók el.)

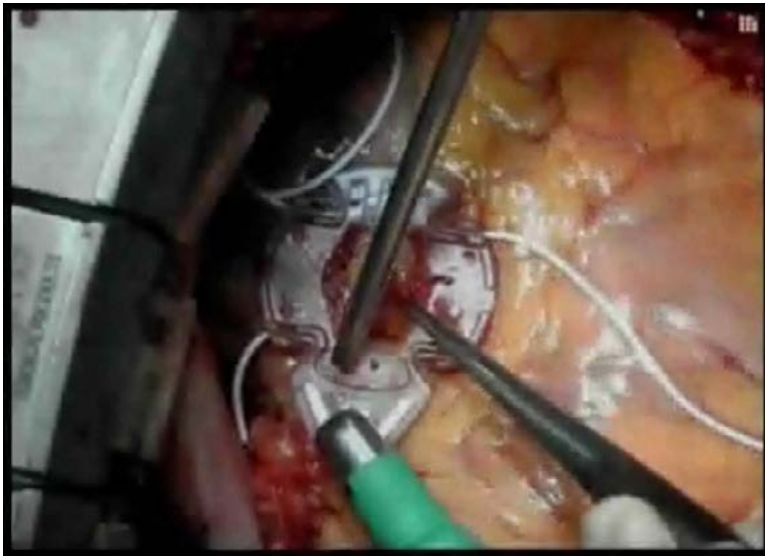

7. videó: RIMACD vip. offpump redo Tarr

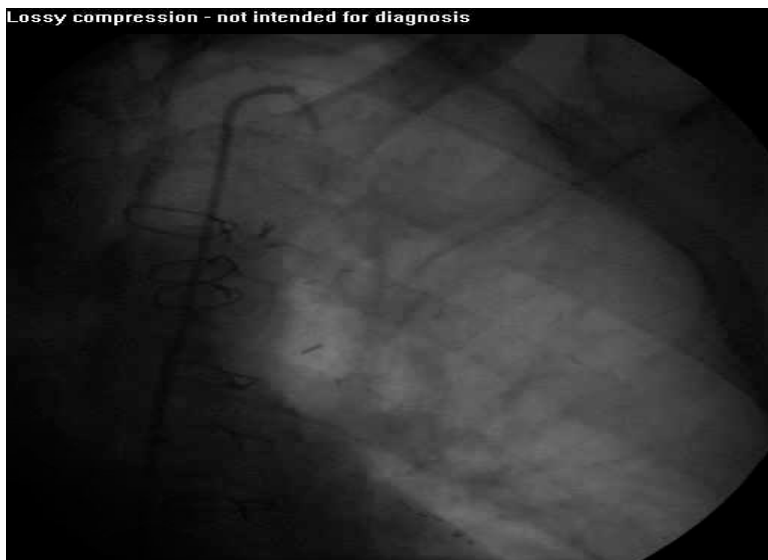

8. videó: LIMRARDA offpump Chase redo Tarr

(A videók a képekre kattintva indíthatók el.)



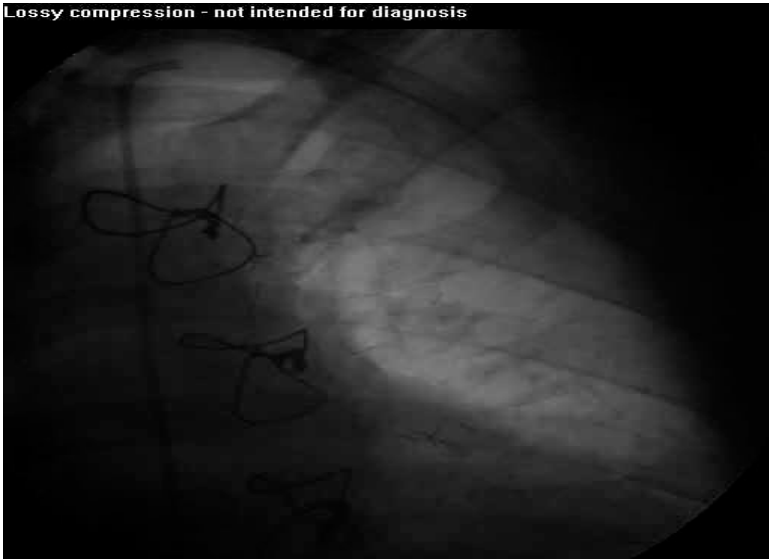9. videó: RDACDCx offpump



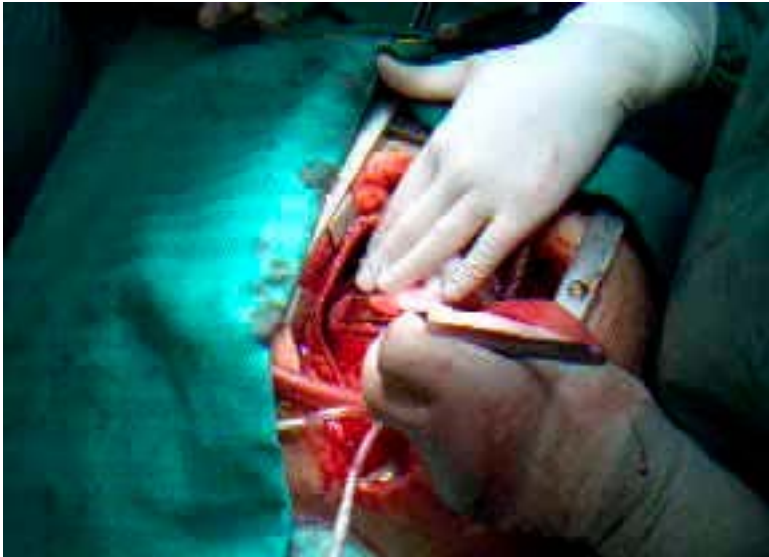10. videó: 11 éves LIMARDA graft

(A videók a képekre kattintva indíthatók el.)

Lossy compression - not intended for diagnosis

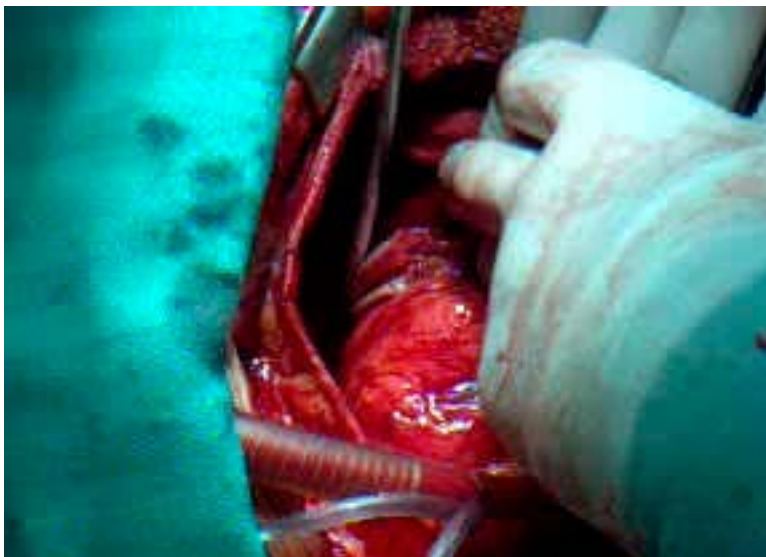


11. videó: 12 éves LIMA-RDA graft

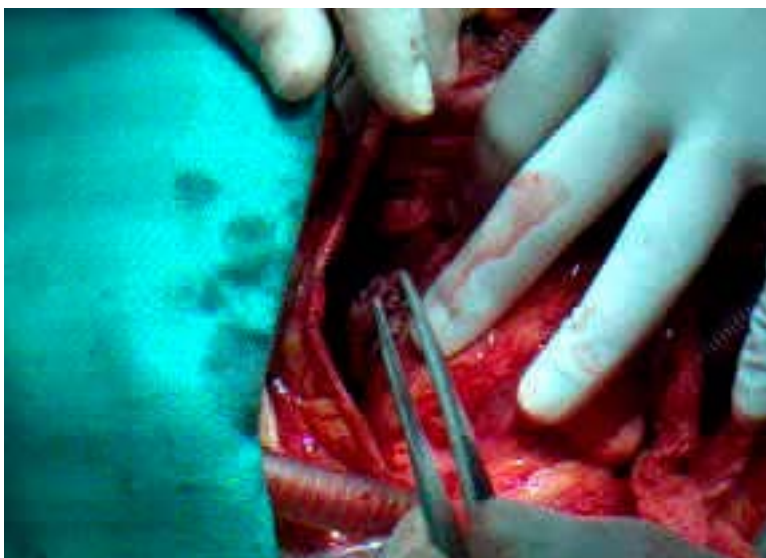


12. videó: obtect BKruptura folt Tarr

(A videók a képekre kattintva indíthatók el.)

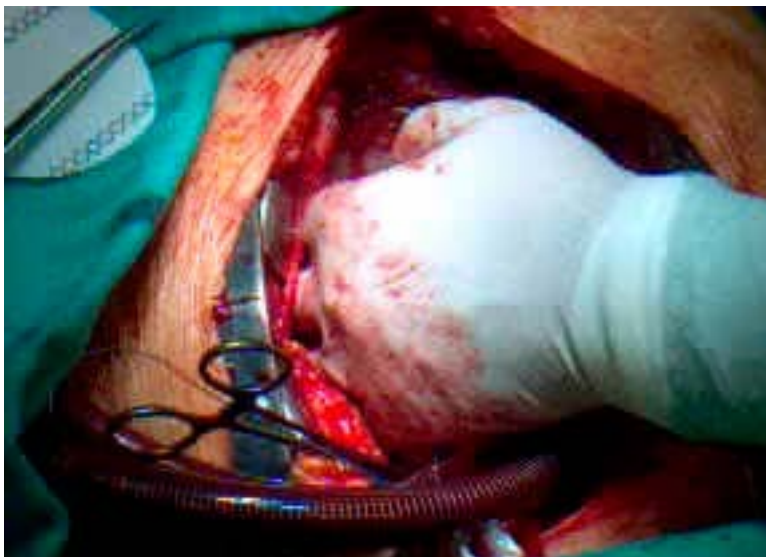

13. videó: obiect BK ruptura ragasztás Tarr

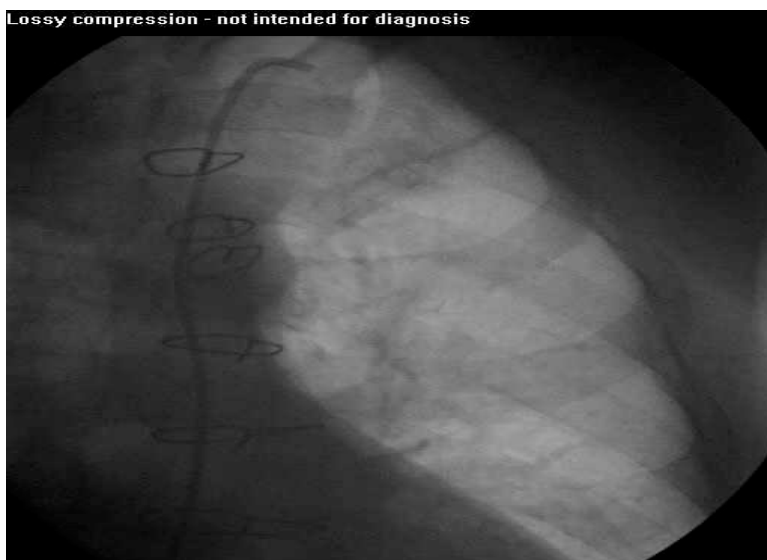

14. videó: obiect BKruptura foltlezárás Tarr

(A videók a képekre kattintva indíthatók el.)



15. videó: szívruptúra Somogyi



16. videó: A beteg 8 éves LIMA-RDA

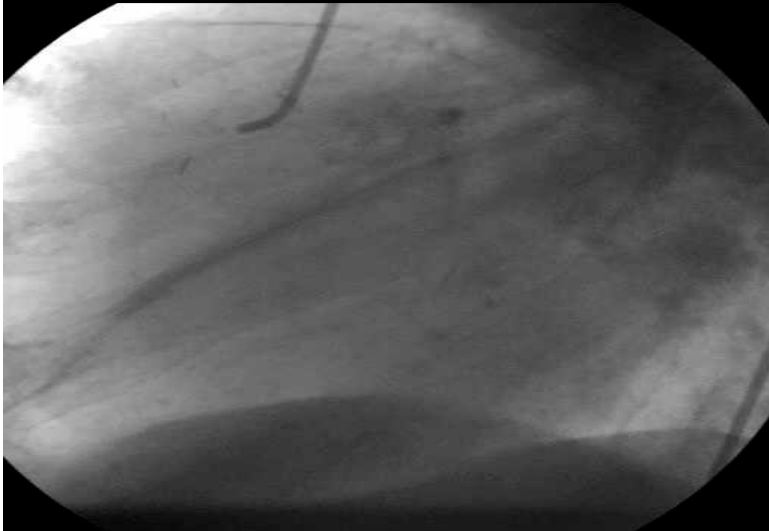(A videók a képekre kattintva indíthatók el.)

Lossy compression - not intended for diagnosis



17. videó: A beteg 8 éves LIMA-RDA oldalnézet

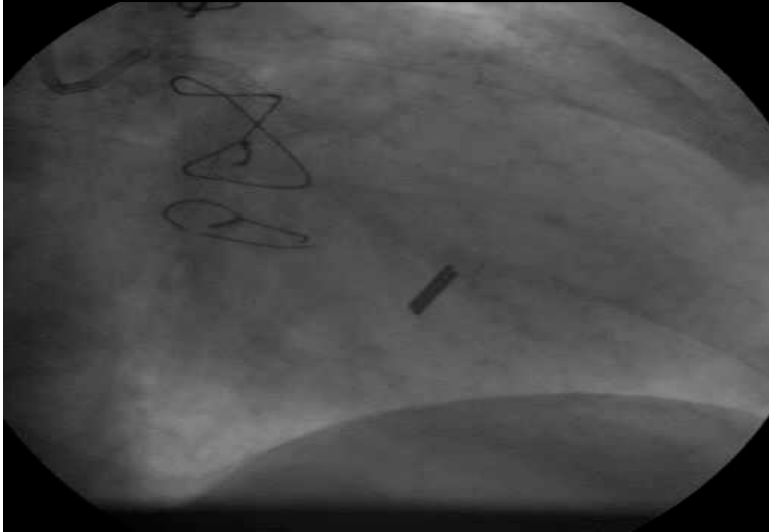Lossy compression - not intended for diagnosis



18. videó: B beteg 9 éves CD

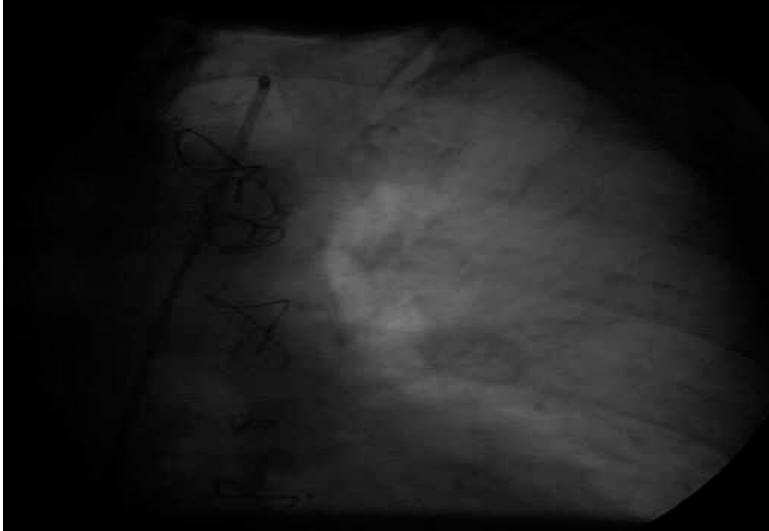
(A videók a képekre kattintva indíthatók el.)

Lossy compression - not intended for diagnosis



19. videó: B beteg 9 éves Cx

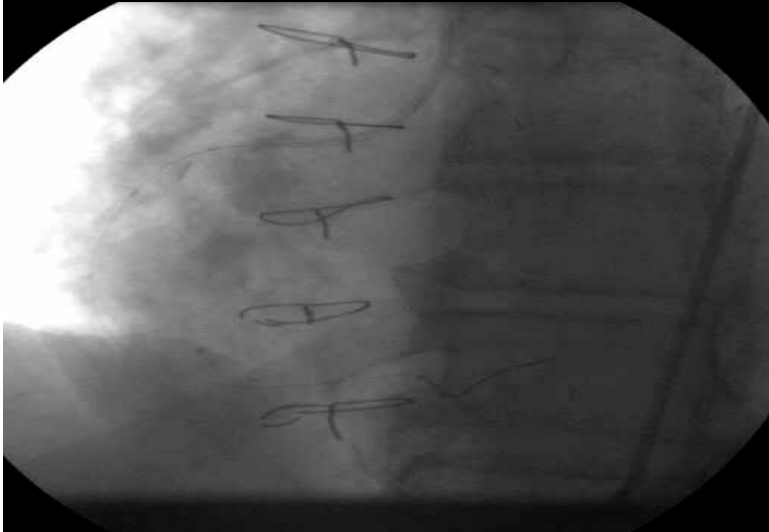
Lossy compression - not intended for diagnosis



20. videó: B beteg 9 éves LIMA-RDA graft

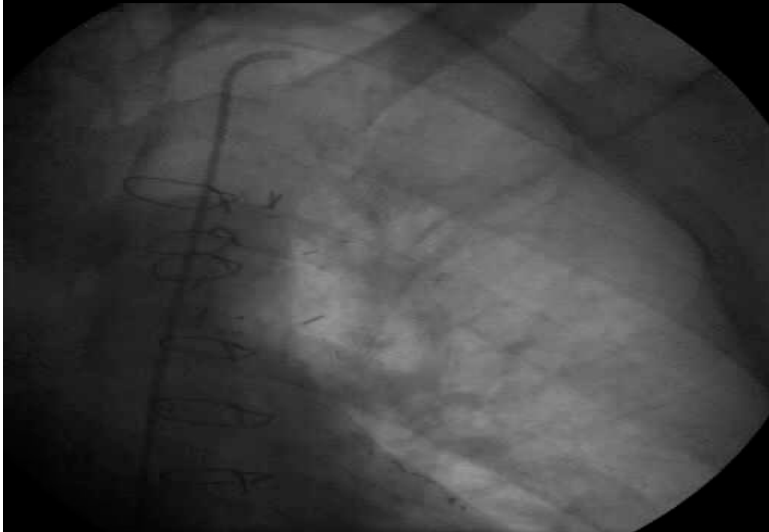
(A videók a képekre kattintva indíthatók el.)

Lossy compression - not intended for diagnosis



21. videó: C beteg 11 éves CD

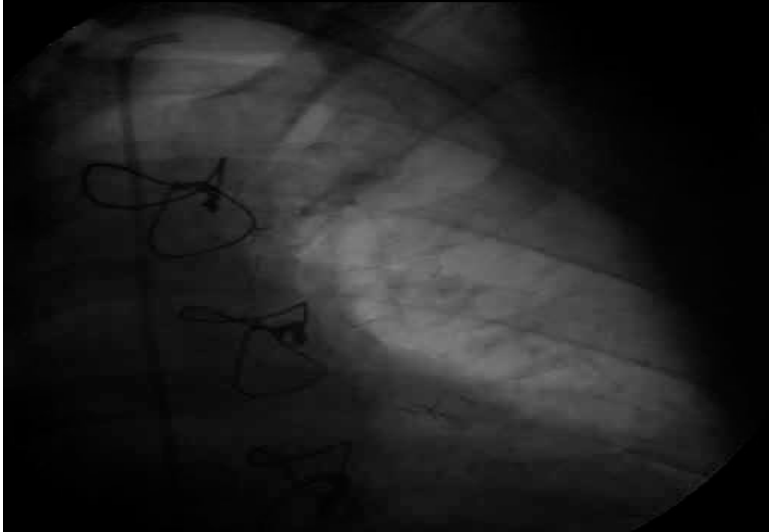Lossy compression - not intended for diagnosis



22. videó: C beteg 11 éves LIMA-RDA graft

(A videók a képekre kattintva indíthatók el.)

Lossy compression - not intended for diagnosis



23. videó: D beteg 12 éves LIMA-RDA graft

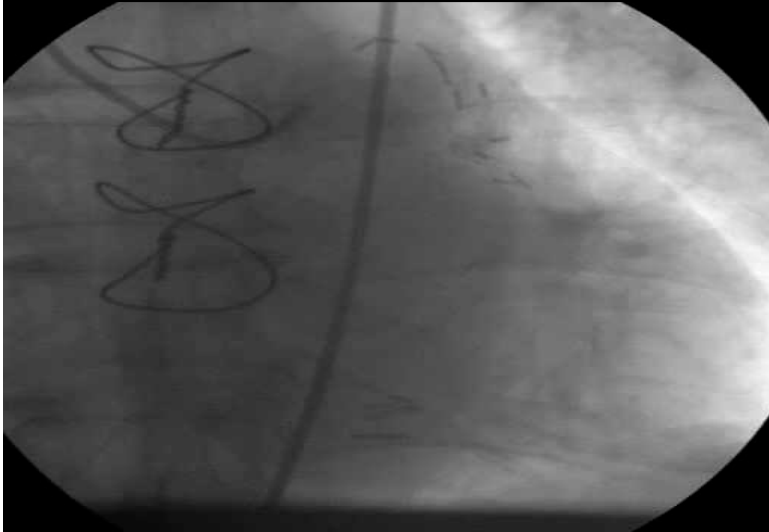
Lossy compression - not intended for diagnosis



24. videó: D beteg 12 éves Cx

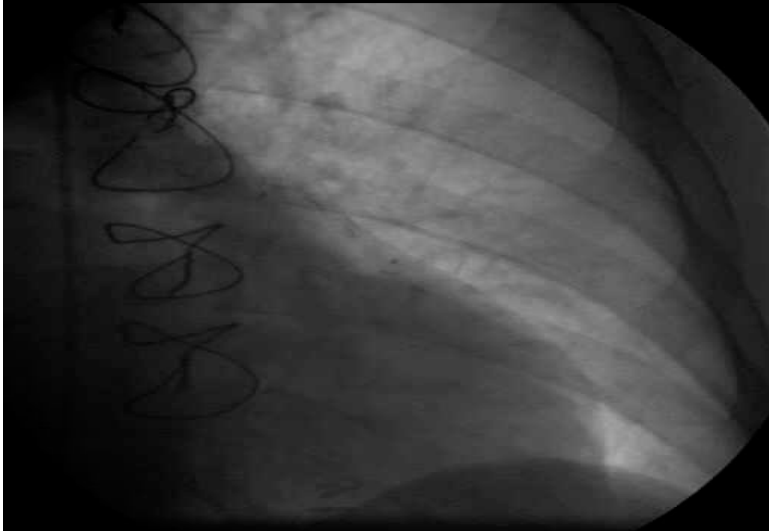
(A videók a képekre kattintva indíthatók el.)

Lossy compression - not intended for diagnosis



25. videó: E beteg 13 éves Cx

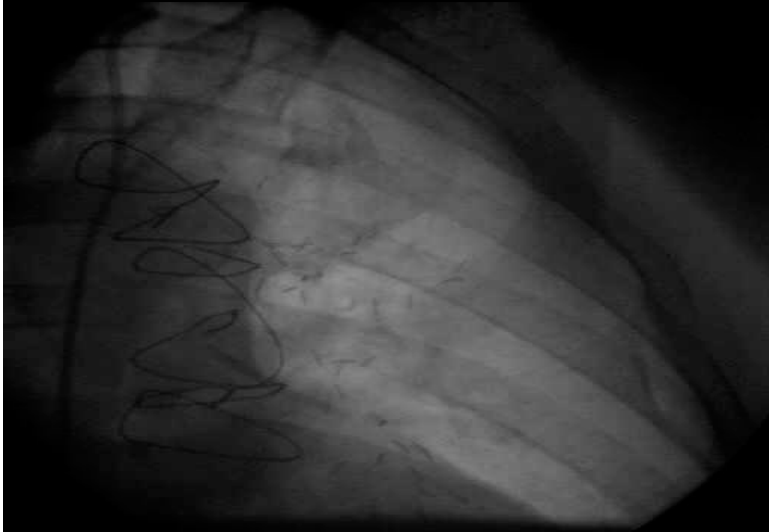
Lossy compression - not intended for diagnosis



26. videó: E beteg 13 éves LIMA-RDA graft

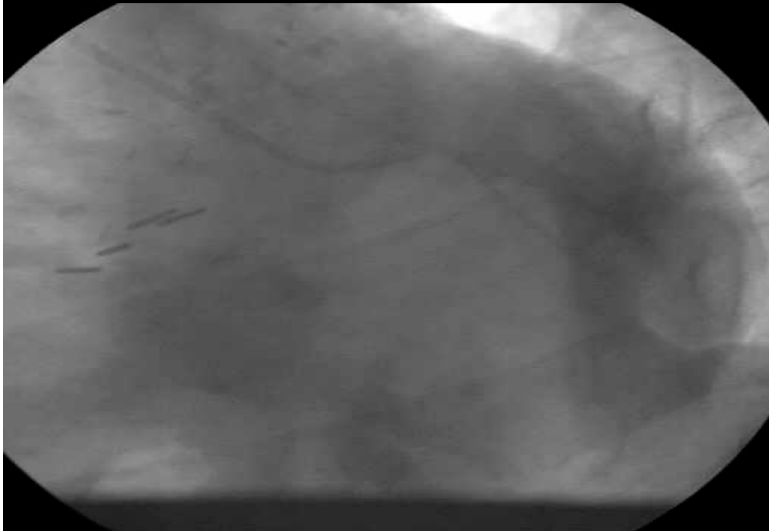(A videók a képekre kattintva indíthatók el.)

Lossy compression - not intended for diagnosis



27. videó: F beteg 14 éves LIMA-RDA graft

Lossy compression - not intended for diagnosis



28. videó: F beteg 14 éves Cx

(A videók a képekre kattintva indíthatók el.)